

REVISIÓN

CEFALEAS Y NEURALGIAS CRANEOFACIALES DESCRITAS POR AUTORES ESPAÑOLES

HEADACHES AND CRANIOFACIAL NEURALGIAS DESCRIBED BY SPANISH AUTHORS

M.^a Luz Cuadrado Pérez¹

1. Departamento de Medicina, Facultad de Medicina, Universidad Complutense de Madrid. Servicio de Neurología, Hospital Clínico San Carlos, Madrid

Palabras clave:

Síndrome de Tolosa-Hunt;
Síndrome de cefalea y déficits neurológicos transitorios con linfocitosis del líquido cefalorraquídeo;
Cefalea numular;
Cefalea troclear;
Epicránea fugax;
Neuralgias craneofaciales.

Keywords:

Tolosa-Hunt syndrome;
Syndrome of transient headache and neurological deficits with cerebrospinal fluid lymphocytosis;
Nummular headache;
Trochlear headache;
Epicrania fugax;
Craniofacial neuralgias.

Resumen

Los médicos españoles han realizado contribuciones importantes a la nosología de las cefaleas mediante la descripción de diversos síndromes. En 1954, Eduardo Tolosa Colomer publicó el primer caso de síndrome de Tolosa-Hunt, un cuadro clínico caracterizado por dolor orbitario y parálisis de músculos extraoculares debido a la presencia de una inflamación granulomatosa en el seno cavernoso. En 1980, José Félix Martí Massó describió el cuadro de pseudomigraña con pleocitosis del líquido cefalorraquídeo, que se manifiesta con episodios de cefalea tipo migraña, déficits neurológicos transitorios y elevación de los linfocitos en el líquido cefalorraquídeo, generalmente con un pronóstico benigno. Desde el año 2002, Juan Pareja y su grupo han identificado varias entidades, entre las cuales se incluyen: la cefalea numular, caracterizada por dolor localizado en una pequeña área del cráneo con forma de moneda; la cefalea troclear primaria, con origen en la tróclea, en el ángulo superointerno de la órbita; la epicránea *fugax*, que se manifiesta con episodios de dolor paroxístico irradiado a lo largo de la superficie de la cabeza, siguiendo una trayectoria lineal o en zigzag, y la oftalmodinia y la rinalgia idiopáticas, que se presentan con dolor en el globo ocular o en la nariz sin causa aparente. Asimismo, Juan Pareja ha descrito varias neuralgias de ramas terminales del trigémino, que se caracterizan por provocar dolor limitado al territorio cutáneo correspondiente y que típicamente responden al bloqueo anestésico del nervio. Por último, la cefalea opresiva paroxística, descrita por el mismo autor, se manifiesta con episodios breves de dolor de cabeza unilateral, de cualidad opresiva, sin síntomas acompañantes. Todas estas descripciones han sido documentadas en publicaciones científicas y la mayoría de ellas han tenido un impacto considerable en la práctica clínica.

Abstract

Spanish physicians have made important contributions to the nosology of headaches by describing various syndromes. In 1954, Eduardo Tolosa Colomer published the first case of Tolosa-Hunt syndrome, a clinical picture characterized by orbital pain and paralysis of extraocular muscles due to the presence of granulomatous inflammation in the cavernous sinus. In 1980, José Félix Martí Massó described pseudomigraine with cerebrospinal fluid pleocytosis, which manifests with episodes of migraine-type headache, transient neurological deficits, and elevated lymphocytes in the cerebrospinal fluid, usually with a benign prognosis. Since 2002, Juan Pareja and his group have identified several entities including: nummular headache, characterized by pain localized in a small coin-shaped area of the skull; primary trochlear headache, originating in the trochlea, in the superointernal angle of the orbit; epicrania *fugax*, which manifests with episodes of paroxysmal pain radiating along the surface of the head, following a linear or zigzag trajectory, and idiopathic ophthalmodynia and rhinalgia, which present with pain in the eyeball or nose with no apparent cause. Juan Pareja has also described several trigeminal terminal branch neuralgias, which are characterized by pain limited to the corresponding cutaneous territory and which typically respond to anesthetic blockade of the nerve. Finally, paroxysmal pressing headache, described by the same author, is manifested by brief episodes of unilateral pressing pain without accompanying symptoms. All these descriptions have been documented in scientific publications, and most of them have had a significant impact on clinical practice.

Autor para la correspondencia

M.^a Luz Cuadrado Pérez

Servicio de Neurología, Hospital Clínico San Carlos, Madrid
Facultad de Medicina, Plaza de Ramón y Cajal S/N · 28040 Madrid
Tlf.: +34 91 394 14 81 | E-Mail: mlcuadrado@med.ucm.es

INTRODUCCIÓN

En el ámbito de las cefaleas, han sido muchos los síndromes descritos por médicos españoles. En 1954, el neurocirujano Eduardo Tolosa Colomer publicó el primer caso de síndrome de Tolosa-Hunt. En 1980, el neurólogo José Félix Martí Massó comunicó cuatro casos de un síndrome novedoso, la pseudomigraña con pleocitosis. Por último, desde el año 2002 el neurólogo Juan Pareja y su equipo han descrito y han caracterizado un número importante de entidades (Figura 1). Esta revisión no tiene como objetivo abordar de forma exhaustiva cada uno de los cuadros descritos, sino esbozar la riqueza y relevancia de las contribuciones realizadas por nuestros médicos en este campo de la Medicina.

En 1954, Eduardo Tolosa publicó el caso clínico de un varón de 47 años con un cuadro de oftalmoplejía dolorosa, cuyo estudio *post mortem* reveló la presencia de una inflamación granulomatosa en el seno cavernoso, que afectaba a la arteria carótida interna y a los nervios craneales adyacentes (2). Unos años más tarde, en 1961, el neurocirujano estadounidense William Hunt describió seis casos nuevos y demostró el efecto de los corticosteroides (3). En 1966 esta entidad recibiría formalmente el nombre de síndrome de Tolosa-Hunt (4), y en 1988 se integraría en la primera edición de la Clasificación Internacional de las Cefaleas (5).

El síndrome de Tolosa-Hunt se caracteriza por dolor orbitario asociado a parálisis de los músculos extraoculares, y está provocado por una inflamación granulomatosa inespecífica e idiopática del

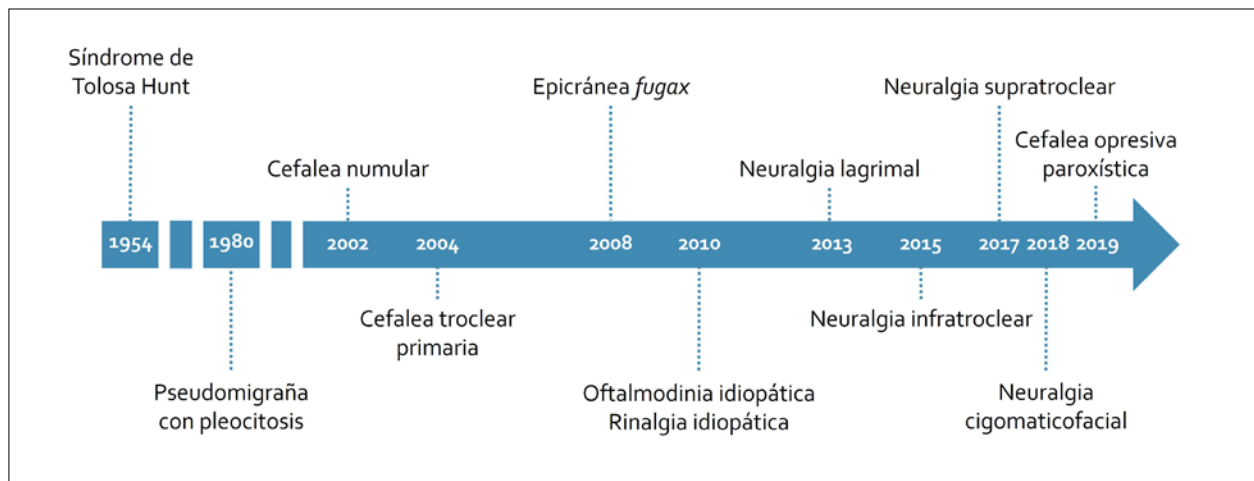


Figura 1. Cefaleas y neuralgias craneofaciales descritas por autores españoles (para cada entidad se especifica el año de su primera descripción).

SÍNDROME DE TOLOSA-HUNT

Eduardo Tolosa Colomer, padre del eminente neurólogo Eduardo Tolosa Sarró, fue un neurocirujano destacado y uno de los pioneros de la Neurocirugía de nuestro país. Nació en Barcelona en 1900, se licenció en Medicina en la Universidad de Barcelona y se doctoró en la Universidad Central de Madrid. Tras completar su formación en Neurología y Neurocirugía en París y en Madrid, focalizó su atención en la Neurocirugía. Ocupó el cargo de director del Servicio de Neurocirugía del Instituto Neurológico Municipal de Barcelona, y trabajó como neurocirujano en otros centros, como el Hospital de la Santa Cruz y San Pablo y el Hospital Valle de Hebrón, donde ejerció como jefe de servicio. Su actividad asistencial y científica fue muy extensa, con aportaciones muy importantes en la patología tumoral, los traumatismos craneoencefálicos y la cirugía estereotáxica (1). A él le debemos también la primera descripción de lo que hoy identificamos como síndrome de Tolosa-Hunt.

seno cavernoso. Es importante descartar otras causas de oftalmoplejía dolorosa, lo que implica la realización de pruebas de laboratorio y de imagen, incluyendo resonancia magnética con contraste, además de un seguimiento clínico. En ciertos casos puede ser necesario realizar además una biopsia. Los síntomas mejoran rápidamente con la instauración de tratamiento con corticoides. No obstante, algunos pacientes presentan recurrencias y pueden requerir tratamientos prolongados con corticoides u otros inmunosupresores, e incluso radioterapia (6).

SÍNDROME DE CEFALEA Y DÉFICITS NEUROLÓGICOS TRANSITORIOS CON LINFOCITOSIS DEL LÍQUIDO CEFALORRAQUÍDEO (PSEUDOMIGRAÑA CON PLEOCITOSIS)

José Félix Martí Massó es un neurólogo de renombre en nuestro país. Nació en 1947 en Constantí, en la provincia de Tarragona, completó su formación académica como licenciado y doctor

en la Universidad de Navarra y se formó como médico especialista en la Clínica Universitaria de Navarra. Posteriormente fue el responsable del Servicio de Neurología del Hospital Nuestra Señora de Aránzazu de San Sebastián (actual Hospital Universitario Donostia). Ha dejado un legado muy importante en el conocimiento de las enfermedades neurodegenerativas, y en particular de las bases genéticas de la enfermedad de Parkinson. Martí Massó también es reconocido por su descripción original de la pseudomigraña con pleocitosis del líquido cefalorraquídeo (LCR) (7).

En 1980, un grupo de neurólogos de la Clínica Mayo presentó en la Academia Americana de Neurología una serie de siete pacientes con un cuadro clínico caracterizado por cefalea de tipo migrañoso, déficits neurológicos focales transitorios y pleocitosis en el LCR (8). De forma prácticamente simultánea, Martí Massó y otros neurólogos de la Universidad de Navarra presentaron en la Reunión de Primavera de la Sociedad Española de Neurología cuatro pacientes con un cuadro clínico idéntico. Los casos de la Clínica Mayo se publicaron un año más tarde en la revista *Neurology* (9), donde el grupo de Navarra describiría también sus primeros casos, en una carta al editor (10). En 1984, el grupo español publicó una serie más extensa, que incluyó 10 pacientes (11). Desde entonces, la Neurología española ha seguido haciendo aportaciones relevantes al conocimiento de esta enfermedad. De hecho, en 1997 un grupo de investigadores españoles publicó la mayor serie de casos de pseudomigraña con pleocitosis que existe hasta el momento (12).

Actualmente, esta enfermedad se denomina síndrome de cefalea y déficits neurológicos transitorios con linfocitosis del LCR, y es más conocida por su acrónimo HaNDL (del inglés, *syndrome of transient Headache and Neurological Deficits with cerebrospinal fluid Lymphocytosis*). Este síndrome fue incorporado a la Clasificación Internacional de las Cefaleas en su segunda edición, en 2004 (13). El HaNDL se caracteriza por uno o varios episodios de cefalea similar a la migraña, que se acompaña de déficits neurológicos transitorios (como hemiparesia, hemihipoestesia o afasia) y de una elevación del número de linfocitos en el LCR. Se ha sugerido para este cuadro una posible causa infecciosa o inflamatoria, si bien la etiología precisa aún es desconocida. Las pruebas de neuroimagen (tomografía computarizada, resonancia magnética, tomografía computarizada por emisión de fotón único) pueden revelar la presencia de zonas de hipoperfusión, pero no se detectan lesiones isquémicas ni oclusiones vasculares. Por otra parte, el electroencefalograma puede mostrar un enlentecimiento de la actividad eléctrica en el hemisferio cerebral afectado, pero no se registran patrones de actividad epiléptica. A pesar de ser un cuadro clínico muy impactante, el pronóstico del HaNDL es generalmente benigno. Una vez establecido el diagnóstico, el tratamiento se enfoca exclusivamente en el alivio de los síntomas (14).

CEFALEAS Y NEURALGIAS CRANEOFACIALES DESCRITAS EN LOS ÚLTIMOS AÑOS

El neurólogo español Juan Pareja ha desempeñado un papel muy destacado en el enriquecimiento de la semiología y la nosología de las cefaleas. Nació en Alcalá la Real, en Jaén, en 1954, el mismo año en el que se describió el síndrome de Tolosa-Hunt. Estudió Medicina en la Universidad Autónoma de Barcelona, hizo la especialidad de Neurología en la Fundación Jiménez Díaz de Madrid y complementó su formación con estancias en Siracusa, en Minneapolis, y en la ciudad noruega de Trondheim, donde defendió su tesis doctoral. Ha trabajado como neurólogo en distintos hospitales del país, y su actividad más reciente la ha desarrollado en el Hospital Universitario Fundación Alcorcón y en el Hospital Quironsalud de Madrid (fuentes propias). En una época en la que la Medicina se ha vuelto altamente tecnificada, Juan Pareja ha sabido identificar nuevas entidades simplemente escuchando y observando a sus pacientes. Ese era precisamente el método que utilizaba su maestro, el neurólogo noruego Ottar Sjaastad (15), que años atrás había definido la hemicránea paroxística, la hemicránea continua y la cefalea neuralgiforme unilateral de breve duración con inyección conjuntival y lagrimeo (SUNCT).

Juan Pareja ha descubierto y ha caracterizado una serie de síndromes en el margen de unos pocos años. En 2002 describió la cefalea numular, a lo que seguirían las descripciones de la cefalea troclear primaria, la epicránea *fugax*, la oftalmodinia idiopática y la rinalgia idiopática, la neuralgia lagrimal, la neuralgia infratroclear, la neuralgia supratroclear y, por último, la cefalea opresiva paroxística.

Cefalea numular

El término cefalea numular deriva etimológicamente de la palabra *nummus*, que en latín significa moneda. Juan Pareja describió esta cefalea por primera vez en 2002, en una serie de 13 pacientes, como un dolor de cabeza circunscrito que permanecía restringido a un área pequeña del cráneo con forma de moneda (16). En los años siguientes se publicaron decenas de casos nuevos, procedentes de distintas partes del mundo (17,18), y hoy se incluye en el capítulo 4 de la tercera edición de la Clasificación Internacional de las Cefaleas, junto a otras cefaleas primarias (19).

Se considera que la cefalea numular es poco frecuente, pero no es un cuadro clínico excepcional. De momento no disponemos de estudios epidemiológicos con base poblacional, pero sí sabemos que hay más de 500 casos descritos en la literatura. En la distribución por sexos ha habido un predominio femenino, y la edad de inicio ha sido muy variable, extendiéndose desde los 4 hasta los 86 años (18).

Característicamente, el dolor de la cefalea numular permanece confinado en un área pequeña del cráneo, que los pacientes suelen delimitar perfec-

tamente con el dedo. El área sintomática es de forma circular o, con menor frecuencia, ovalada, y sus diámetros suelen medir entre 1 y 6 centímetros (19). Tanto la forma como el tamaño permanecen estables con el transcurso del tiempo. El dolor puede ser continuo o intermitente. Muchos pacientes tienen un dolor basal leve o moderado sobre el que se superponen exacerbaciones de dolor intenso, que a menudo se desencadenan por la aplicación de estímulos sobre la zona. En el área sintomática es habitual detectar signos de disfunción sensitiva, como hiperestesia o hipoestesia, incluso cuando el paciente no siente dolor. Además, en una minoría de pacientes se observan cambios tróficos, como atrofia cutánea, pérdida de pelo, enrojecimiento y elevación local de la temperatura (17,18).

La cefalea numular normalmente se clasifica como primaria, lo que significa que no se atribuye a ninguna enfermedad o lesión subyacente. No obstante, en una minoría de pacientes se ha asociado a lesiones extracraneales, lesiones óseas o lesiones intracraneales adyacentes al cráneo. Estas formas secundarias apoyan la hipótesis de que la cefalea numular puede tener su origen en los tejidos epicraneales, es decir, en cualquier capa del cuero cabelludo o el cráneo. La patogenia de la cefalea numular no es bien conocida. No obstante, la restricción de los síntomas a un área limitada del cráneo indica que se trata de un proceso local, y no de un proceso generalizado. De hecho, en los pacientes con cefalea numular se detecta un descenso de los umbrales de dolor solamente en el punto sintomático. Se ha propuesto que su origen se podría localizar en los tejidos epicraneales, con implicación de las fibras nerviosas que atraviesan el cráneo (18).

Como tratamiento agudo, para los episodios de mayor dolor, pueden emplearse analgésicos o antiinflamatorios no esteroideos (AINEs). Cuando el dolor es persistente, puede estar indicado un tratamiento preventivo. Actualmente, los dos tratamientos preventivos con mayor nivel de evidencia son las infiltraciones locales de toxina botulínica y la gabapentina, pero de momento no se han llevado a cabo ensayos clínicos controlados (18,20).

Cefalea troclear primaria

La tróclea es la polea en la que se refleja el tendón del músculo oblicuo superior y está localizada en el ángulo superointerno de la órbita. En algunos pacientes la tróclea puede ser fuente de dolor como consecuencia de un proceso inflamatorio, es decir, una trocleítis. Hay, además, pacientes que presentan dolor troclear sin que se detecten signos de inflamación en el examen físico o en las pruebas de imagen. Esto es precisamente lo que describieron el oftalmólogo Julio Yangüela y el neurólogo Juan Pareja en el año 2004 en una serie de 18 pacientes, con el nombre de cefalea troclear primaria (21).

En total, son 64 los casos publicados de cefalea troclear primaria (21-24). En este tipo de cefalea

el dolor adquiere su intensidad máxima en la región troclear, pero se extiende a otras áreas, sobre todo a la región periorbitaria y frontal. Los pacientes generalmente lo describen como un dolor continuo, que a menudo se exagera con los movimientos oculares. En la exploración física, la palpación de la tróclea desencadena dolor. Además, y de forma característica, el dolor aumenta si el paciente realiza movimientos verticales de los ojos mientras el explorador mantiene la presión sobre la tróclea. El tratamiento de elección es la infiltración troclear, que se lleva a cabo inyectando una mezcla de un corticoide y un anestésico local en la vecindad de la tróclea (21,22,24).

Epicránea fugax

La epicránea *fugax* es una cefalea de descripción relativamente reciente. En 2008 Juan Pareja la describió en 10 pacientes como un dolor de cabeza paroxístico que se iniciaba en un punto determinado de la parte posterior de la cabeza y que rápidamente se irradiaba hacia adelante, con trayectoria lineal o en zigzag, hasta alcanzar la frente, el ojo o el lado homolateral de la nariz (25). Sólo dos años más tarde se identificaría una nueva variante, en la cual el dolor se desplazaba en sentido inverso (26). En los años siguientes se publicaron nuevos casos y nuevas series, la mayoría por parte de autores españoles. Estas publicaciones dieron consistencia a este nuevo síndrome y a las dos variantes descritas, la posteroanterior y la anteroposterior (18,27). En la última edición de la Clasificación Internacional de las Cefaleas, la epicránea *fugax* se ha incluido dentro del Apéndice (19).

Se considera que la epicránea *fugax* es una cefalea infrecuente, pero realmente su incidencia y prevalencia en la población general son desconocidas. Hasta la fecha, se han publicado más de 120 casos, con un predominio de mujeres, y una edad de inicio variable entre los 19 y los 84 años (18).

La epicránea *fugax* se manifiesta con paroxismos de dolor de características dinámicas, que el paciente percibe en movimiento. El dolor se desplaza rápidamente con trayectoria lineal o en zigzag, atravesando territorios de distintos nervios en tan sólo uno o unos pocos segundos. La cualidad del dolor a menudo es eléctrica, de modo que el paciente lo percibe como un rayo o una descarga. Según el sentido del movimiento se han distinguido dos formas clínicas principales: la posteroanterior, que es más frecuente, y la anteroposterior (19). Habitualmente el dolor es el único síntoma de los ataques, pero algunos pacientes presentan síntomas autonómicos acompañantes, como lagrimeo o inyección conjuntival en el lado del dolor. Entre los episodios, es común que persista cierto grado de molestia o hipersensibilidad en el punto de origen de los paroxismos (18,19,27).

En los últimos años se han comunicado algunas formas atípicas de epicránea *fugax*; por ejemplo, formas con trayectorias que no son las descritas

inicialmente. También se ha caracterizado una variante facial en la que el dolor se desplaza por la cara, bien hacia arriba o bien hacia abajo. Incluso se han documentado casos en los que el dolor se ha propagado desde la cabeza hacia otras partes del cuerpo (18,27).

Teóricamente, la epicránea *fugax* es una cefalea primaria, por lo que en principio no es atribuible a ninguna enfermedad subyacente. Sin embargo, se han publicado algunos casos secundarios a lesiones intracraneales, además de un caso originado en una cicatriz quirúrgica del cuero cabelludo. La patogenia de la epicránea *fugax* es desconocida. El dolor podría originarse en generadores periféricos o centrales, pero es probable que su propagación se deba a mecanismos centrales. Dentro del sistema nervioso central, el llamado complejo trigémino-cervical recibe aferencias de distintos territorios y podría servir de vía de transmisión de los estímulos de dolor entre las distintas áreas craneales y faciales (18).

En los pacientes con epicránea *fugax* debemos pautar tratamiento cuando los episodios son frecuentes y no remiten. Los fármacos más empleados pertenecen al grupo de los antiepilépticos. Se han registrado respuestas terapéuticas favorables con varios de ellos, principalmente con gabapentina y lamotrigina (18,27).

Oftalmodinia y rinalgia idiopáticas

La oftalmodinia idiopática y la rinalgia idiopática son dos tipos de dolor facial de etiología desconocida. Juan Pareja los describió en una serie de pacientes en el año 2010 (28), y publicó una segunda serie en 2015 (29).

En total, se han comunicado 20 casos de oftalmodinia y 14 de rinalgia. Estas entidades se caracterizan por un dolor localizado en el globo ocular o en la nariz, que normalmente es continuo, y que no se acompaña de alteraciones en la exploración oftalmológica u otorrinolaringológica. En los casos publicados se han observado respuestas positivas al tratamiento con AINEs, amitriptilina, gabapentina y pregabalina (28,29).

Neuralgia lagrimal

Una de las líneas de investigación de Juan Pareja y de sus colaboradores ha consistido en describir y caracterizar varias neuralgias de ramas terminales del trigémino, entre ellas la neuralgia lagrimal. El nervio lagrimal es una de las ramas terminales de la división oftálmica (V1) del nervio trigémino. Este nervio emerge hacia la superficie por el ángulo superoexterno de la órbita para recoger la sensibilidad de la parte lateral del párpado superior y el área adyacente de la sien.

La neuralgia lagrimal fue descrita por primera vez en el año 2013, en dos pacientes (30), y posteriormente se han comunicado nuevos casos

(31-34). En total, son ocho los casos publicados, dos de ellos desencadenados por procedimientos oftalmológicos. Los pacientes presentaban un dolor continuo o intermitente limitado al territorio cutáneo del nervio lagrimal, en la parte más externa del párpado superior o en la sien, o bien en ambas localizaciones. En la exploración es característico encontrar hipersensibilidad del nervio a la palpación, en el ángulo superoexterno de la órbita. El bloqueo del nervio lagrimal mediante inyección de un anestésico local se sigue de un alivio inmediato del dolor, contribuyendo a confirmar el diagnóstico. La acción analgésica del bloqueo puede extenderse más allá de su efecto anestésico, lo que lo convierte además en una buena opción terapéutica (30-34).

Neuralgia infratroclear

El nervio infratroclear es rama del nervio nasociliar, que es a su vez una de las ramas del nervio oftálmico (V1). Emerge por debajo de la tróclea y por encima del canto medial del ojo, y da ramas para recoger la sensibilidad de la mitad medial del párpado superior y el ángulo superointerno de la órbita, la parte superior del dorso de la nariz y la carúncula lagrimal.

Juan Pareja describió la neuralgia infratroclear en el año 2015 en siete pacientes (35), y posteriormente se han publicado otros casos (36,37). Hasta la fecha se han documentado 15, algunos de ellos secundarios a traumatismos o trocleítis. El dolor se ha localizado en uno o varios de los territorios cutáneos inervados por el nervio infratroclear, y puede ser episódico o continuo. Característicamente se acompaña de hipersensibilidad al palpar el nervio en su punto de emergencia, junto a la pared interna de la órbita y por encima del canto medial. En varios pacientes se han llevado a cabo bloqueos del nervio infratroclear, logrando un alivio transitorio o prolongado del dolor (35-37).

Neuralgia supratroclear

El nervio supratroclear es una de las dos ramas del nervio frontal, rama a su vez del nervio oftálmico (V1). Este nervio emerge a través del ángulo superointerno de la órbita para recoger la sensibilidad de la región medial e inferior de la frente.

En 2017 un grupo de neurólogos liderado por Juan Pareja publicó la primera serie de neuralgia supratroclear, que incluyó 15 pacientes (38). Recientemente, se han documentado dos casos adicionales (39,40), sumando un total de 17, algunos de ellos secundarios a traumatismos, trocleítis u otras causas. La neuralgia supratroclear cursa con dolor continuo o intermitente en la región medial e inferior de la frente, que en ocasiones se extiende hasta la región medial de la ceja o el ángulo superointerno de la órbita. La palpación del nervio en el tercio medial del borde supraorbitario resulta dolorosa. Algunos casos se han controlado con bloqueos anestésicos del nervio, únicos o repetidos (38-40).

Neuralgia cigomaticofacial

El nervio cigomaticofacial deriva del nervio cigomático, una de las ramas de la división maxilar del nervio trigémino (V2). Siguiendo la línea iniciada junto a Juan Pareja, en 2018 nuestro grupo comunicó el primer caso de neuralgia cigomaticofacial. Se trataba de una mujer que había recibido radioterapia por una orbitopatía distiroidea, que presentaba un dolor intermitente en la región del pómulo y la zona adyacente del párpado inferior, junto con hipersensibilidad a la palpación del orificio de salida del nervio. El bloqueo anestésico produjo una remisión completa y mantenida del dolor (41).

Cefalea opresiva paroxística

En 2019, Juan Pareja publicó una serie de 14 pacientes con una cefalea no descrita previamente, a la que denominó cefalea opresiva paroxística. El cuadro clínico se caracterizaba por episodios de cefalea opresiva unilateral de minutos de duración, sin otros síntomas acompañantes. En algunos casos el dolor se controló con analgésicos simples, AINEs, amitriptilina o duloxetina (42).

CONCLUSIONES

Desde la descripción inicial del síndrome de Tolosa-Hunt en 1954, los médicos españoles han enriquecido significativamente la nosología de las cefaleas con la identificación y la caracterización de nuevos síndromes. Algunos de estos síndromes están bien arraigados en la literatura médica, mientras que otros son descubrimientos más recientes y aún se encuentran en proceso de validación. Más allá del ámbito científico y académico, estas descripciones han tenido un impacto relevante en la práctica clínica, mejorando de manera notable nuestra capacidad para diagnosticar y tratar diferentes tipos de cefaleas.

DECLARACIÓN DE TRANSPARENCIA

El autor/a de este artículo declara no tener ningún tipo de conflicto de intereses respecto a lo expuesto en el presente trabajo.

BIBLIOGRAFÍA

1. Unitat d'Estudis Acadèmics. Galeria de metges catalans [Internet]. Barcelona: Col·legi Oficial de Metges de Barcelona. [Citado 19 de febrero de 2024]. Recuperado a partir de: <https://www.galeriametges.cat/galeria-fitxa.php?icod=HJD>
2. Tolosa E. Periarteritic lesions of the carotid siphon with the clinical features of a carotid infraclinoidal aneurysm. *J Neurol Neurosurg Psychiatry*. 1954; 17: 300-302.
3. Hunt WE, Meagher JN, LeFever HE, Zeman W. Painful ophthalmoplegia. Its relation to indolent inflammation of the cavernous sinus. *Neurology*. 1961; 11: 56-62.
4. Smith JL, Taxdal DS. Painful ophthalmoplegia. The Tolosa-Hunt syndrome. *Am J Ophthalmol*. 1966; 61: 1466-1472.
5. Headache Classification Committee of the International Headache Society. Classification and diagnostic criteria for headache disorders, cranial neuralgias and facial pain. *Cephalalgia*. 1988; 8(Suppl 7): 1-96.
6. Kmeid M, Medrea I. Review of Tolosa-Hunt syndrome, recent updates. *Curr Pain Headache Rep*. 2023; 27: 843-849.
7. Oficina de Comunicación de la Universidad del País Vasco. José Félix Martí Massó, Premio Euskadi de Investigación 2014 [Internet]. Leioa (Bizkaia): Campusa, Noticias de la Universidad del País Vasco. [Citado 19 de febrero de 2024]. Recuperado a partir de: https://www.ehu.es/es/-/n_20150429_marti-masso
8. Swanson JW, Bartleson JD, Whisnat JP. A migraine syndrome with CSF pleocytosis. *Neurology*. 1980; 30: 418.
9. Bartleson JD, Swanson JW, Whisnat JP. A migraine syndrome with cerebrospinal fluid pleocytosis. *Neurology*. 1981; 31: 1257-1262.
10. Martí Massó JF, Obeso JA, Carrera N, Martínez Lage JM. Pseudomigraine with CSF lymphocytosis. *Neurology*. 1983; 33: 524-525.
11. Martí Massó JF, Obeso JA, Carrera N, de la Puente E. Pseudomigraine with LCR inflamatorio: un síndrome benigno. *Med Clin (Barc)*. 1984; 83: 665-667.
12. Gómez-Aranda F, Cañadillas F, Martí-Massó JF et al. Pseudomigraine with temporary neurological symptoms and lymphocytic pleocytosis. A report of 50 cases. *Brain*. 1997; 120: 1105-1113.
13. Headache Classification Subcommittee of the International Headache Society. The International Classification of Headache Disorders, 2nd ed. *Cephalalgia*. 2004; 24(Suppl. 1): 9-160.
14. Al-Chalabi M, Hedge P, Asghar F et al. Transient headache and neurological deficits with cerebrospinal fluid lymphocytosis syndrome: a comprehensive systematic review of 93 patients from 57 studies. *Cephalalgia*. 2023; 43: 3331024231157694.
15. Stovner LJ, Fredriksen T, Sand T. Obituary for Ottar Sjaastad, founding editor of *Cephalalgia*. *Cephalalgia*. 2022; 42: 1447-1449.
16. Pareja JA, Caminero AB, Serra J et al. Numular headache: a coin-shaped cephalgia. *Neurology*. 2002; 58: 1678-1679.
17. Cuadrado ML, López-Ruiz P, Guerrero AL. Nummular headache: an update and future prospects. *Expert Rev Neurother*. 2018; 18: 9-19.
18. Cuadrado ML. Epicranial headaches part 2: Nummular headache and epicrania fugax. *Cephalalgia*. 2023; 43: 3331024221146976.
19. Headache Classification Committee of the International Headache Society (IHS). The International Classification of Headache Disorders, 3rd ed. *Cephalalgia*. 2018; 38: 1-211.

20. García-Iglesias C, Puledda F, Echavarría-Íñiguez A et al. Treatment of primary nummular headache: a series of 183 patients from the NUTMITOR study. *J Clin Med.* 2022; 12: 122.
21. Yangüela J, Sánchez-del-Río M, Bueno A et al. Primary trochlear headache: a new cephalgia generated and modulated on the trochlear region. *Neurology.* 2004; 62: 1134-1140.
22. Smith JH, Garrity JA, Boes CJ. Clinical features and long-term prognosis of trochlear headaches. *Eur J Neurol.* 2014; 21: 577-585.
23. Chanlalit W, Teeyapant C, Soodchuen S. Trochlear pain: Clinical characteristics and treatment outcomes. *J Neurol.* 2018; 265: 376-380.
24. Sánchez Ruiz P, Martín Villaescusa C, Duat Rodríguez A, Cantarín Extremera V, Ruiz-Falcó Rojas ML. Cefalea troclear primaria. Un dolor periorbitario con diagnóstico y tratamiento específicos. *Arch Soc Esp Oftalmol.* 2020; 95: 150-152.
25. Pareja JA, Cuadrado ML, Fernández-de-las-Peñas C et al. Epicrania fugax: an ultrabrief paroxysmal epicranial pain. *Cephalalgia.* 2008; 28: 257-263.
26. Cuadrado ML, Gómez-Vicente L, Porta-Etessam J, Marcos-de-Vega MA, Parejo-Carbonell B, Matías-Guiu J. Paroxysmal head pain with backward radiation: Will epicrania fugax go in the opposite direction? *J Headache Pain.* 2010; 11: 75-78.
27. Cuadrado ML, Guerrero ÁL, Pareja JA. Epicrania Fugax. *Curr Pain Headache Rep.* 2016; 20: 21.
28. Pareja JA, Cuadrado ML, Porta-Etessam J et al. Idiopathic ophthalmodynia and idiopathic rhinalgia: Two topographic facial pain syndromes. *Headache.* 2010; 50: 1286-1295.
29. Pareja JA, Montojo T, Guerrero ÁL, Álvarez M, Porta-Etessam J, Cuadrado ML. Idiopathic ophthalmodynia and idiopathic rhinalgia: a prospective series of 16 new cases. *Headache.* 2015; 55: 1430-1435.
30. Pareja JA, Cuadrado ML. Lacrimal neuralgia: So far, a missing cranial neuralgia. *Cephalalgia.* 2013; 33: 1198-1202.
31. Cuadrado ML, Aledo-Serrano Á, Jorquera M, Porta-Etessam J, Pareja JA. A new lacrimal neuralgia, a new nerve blockade procedure. *Cephalalgia.* 2014; 34: 1030-1031.
32. Cuadrado ML, Aledo-Serrano Á. Symptomatic lacrimal neuralgia after ophthalmic surgery. *Headache.* 2015; 55: 323-325.
33. Cuadrado ML, Gutiérrez-Viedma Á, Silva-Hernández L, Orviz A, García-Moreno H. Lacrimal nerve blocks for three new cases of lacrimal neuralgia. *Headache.* 2017; 57: 460-466.
34. Sánchez-Miranda I, González-Orero A, Gutiérrez-Viedma Á, Bilbao-Calabuig R, Cuadrado ML. Neuralgia lagrimal recurrente desencadenada por procedimientos oftalmológicos. *Neurología.* 2018; 33: 414-415.
35. Pareja JA, Casanova I, Arbex A, Cuadrado ML. Infratrochlear neuralgia. *Cephalalgia.* 2015; 35: 1202-1207.
36. García-Moreno H, Cuadrado ML. Infratrochlear nerve block for a new infratrochlear neuralgia. *Cephalalgia.* 2016; 36: 395-396.
37. Villar-Quiles RN, García-Moreno H, Mayo D et al. Infratrochlear neuralgia: a prospective series of seven patients treated with infratrochlear nerve blocks. *Cephalalgia.* 2018; 38: 585-591.
38. Pareja JA, López-Ruiz P, Mayo D et al. Supratrochlear neuralgia: a prospective case series of 15 patients. *Headache.* 2017; 57: 1433-1442.
39. Mathew PG, Cooper W. The diagnosis and management of posttraumatic headache with associated painful cranial neuralgias: a review and case series. *Curr Pain Headache Rep.* 2021; 25: 54.
40. Méndez de Haro L, Guerrero Peral Á, García Azorín D. Neuralgia del nervio supratroclear: Primer caso de neuralgia de ramo terminal facial como forma de presentación de una vasculitis. *Neurología.* 2021; 36: 653-654.
41. Gómez-Mayordomo V, Gutiérrez-Viedma Á, Porta-Etessam J, Rubio-Rodríguez C, Cuadrado ML. Zygomaticofacial neuralgia: a new cause of facial pain. *Headache.* 2018; 58: 455-457.
42. Pareja JA, Álvarez M, Cárcamo A, Liaño T, Rodríguez-Caravaca G, Cuadrado ML. Paroxysmal pressing headache: a new short-lasting headache. *Cephalalgia.* 2019; 39: 921-926.

Si desea citar nuestro artículo:
Cuadrado Pérez ML. Cefaleas y neuralgias craneofaciales descritas por autores españoles. *An RANM.* 2024;141(01): 51-57.
DOI: 10.32440/ar.2024.141.01.rev06
